Lane Medical Library

Aus dem Universitäts-Institut für Orthopädie zu Berlin.
Prof. Dr. Hermann Gocht.

Die Arthrodesenoperationen im Schulter- und Hüftgelenk bei spinaler Kinderlähmung.

Inaugural-Dissertation

zur

Erlangung der Doktorwürde

der

medizinischen Fakultät

der

Friedrich-Wilhelm-Universität zu Berlin

vorgelegt von

Kurt Immelmann.

Tag der Promotion: 28. 4. 19.

J. F. Bergmann
Wiesbaden
und
Julius Springer
Berlin
1920

Mit Genehmigung der medizinischen Fakultät.

Dekan: Geh. Med.-Rat Prof. Dr. **His.**
Referent: Prof. Dr. **H. Gocht.**

Meinem Vater

Eine besonders durch ihre Folgen verderbliche Infektionskrankheit ist die sogenannte Kinderlähmung, die Poliomyelitis anterior. Wie ihr Name „Kinderlähmung" besagt, befällt sie vornehmlich das Kindealter, und zwar die Jahre zwischen dem 1. und 5. Lebensjahr. Die Folgen dieser Krankheit jedoch bleiben in den meisten Fällen während des ganzen Lebens bestehen. Wenn auch die Lähmungen im Beginn der Krankheit viel ausgedehnter sind und sich zum größten Teil wieder zurückbilden, so bleiben doch an einzelnen Muskeln und Muskelgruppen oft dauernd Schädigungen zurück, ja in schweren Fällen bleiben bisweilen ganze Extremitäten dauernd gelähmt und gebrauchsunfähig.

Die Infektiosität dieser Krankheit wird bewiesen durch den meist akut mit Fieber und Schüttelfrost einsetzenden Beginn und ferner durch das häufig epidemische Vorkommen der spinalen Kinderlähmung. Zunächst mögen hier einige Worte über die pathologische Anatomie dieser Krankheit gesagt sein. Im pathologisch-anatomischen Sinne handelt es sich um einen Entzündungsprozeß im vorderen Teil der grauen Substanz, also in den Vorderhörnern des Rückenmarkes, der sich an das Verbreitungsgebiet von bestimmten Arterien und zwar der Arteriae sulco-commissurales hält. Man findet im Bereich der Entzündungsherde Degeneration der Ganglienzellen, sowie starke zellige Infiltration und ferner Ödembildung in der Umgebung. Der Ausgang des Prozesses besteht in sklerotischer Schrumpfung der ergriffenen Vorderhornteile und vollständiger Degeneration der Ganglienzellen. Die Folgen dieser primären Erkrankung des Vorderhornes sind sekundäre Degeneration der vorderen Wurzeln, der motorischen Fasern, der peripheren Nerven und der von diesen versorgten Muskeln. Diese Folgen treten aber nicht im ganzen Entzündungsbereich, sondern nur in den zentralen Partien ein, während alle die Teile, die am fortgeleiteten Entzündungsprozeß und an der Ödematisierung beteiligt sind, eine Rückbildung erfahren. Daher kommt es auch, daß die Poliomyelitis im Beginn durch die Ausdehnung der Lähmungen einen sehr bedrohlichen Charakter zeigt, und daß im Verlauf dieser Krankheit die Lähmungen teilweise, in besonders günstigen Fällen so gut wie vollkommen zurückgehen.

Je größer der Umfang der zurückbleibenden Lähmungen ist, desto schwerwiegender sind natürlich auch die Folgen in bezug auf die Gebrauchsunfähigkeit der befallenen Körperabschnitte. Während es im Beginn nicht selten vorkommt, daß eine totale doppelseitige Lähmung der beiden Extremitäten gleichzeitig eintritt, findet sich eine solche im späteren Verlauf glücklicherweise nur selten. Meistens ist nur eine obere oder eine untere Extremität von der Lähmung befallen. Über die Häufigkeit gibt Hoffa in seinem Lehrbuch der orthopädischen Chirurgie Auskunft, er sagt: Der Häufigkeit nach, nämlich in 7 unter 10 Fällen,

bleibt meist nur ein Glied gelähmt, und zwar meist das linke Bein; dann kommt Lähmung eines Armes, dann Lähmung beider Beine. Sehr selten sind Lähmungen aller Glieder oder beider Arme, sowie einfache und gekreuzte Hemiplegien. Überwiegend sind die Extensoren gelähmt.

Am wenigsten bemerkbar macht sich natürlich eine Lähmung eines einzelnen Muskels, sobald seine Funktion noch von anderen Muskeln übernommen werden kann. Wenn aber mehrere Muskeln oder eine bestimmte Muskelgruppe betroffen sind, zeigen die erkrankten Gliedabschnitte das typische Bild einer längere Zeit bestehenden schlaffen Lähmung: nämlich Funktionsunfähigkeit, Zyanose, Atrophie und dauerndes Zurückbleiben im Längenwachstum.

Natürlich zeigt sich auch eine gewisse Regelmäßigkeit im Gebiet dieser Lähmungen; es gibt nämlich bestimmte Muskeln und Muskelgruppen, die fast immer betroffen werden. So kommen an der unteren Extremität mit großer Häufigkeit die Musculi peronaei und Musculi tibiales, besonders der Musculus tibialis anterior, ferner am Oberschenkel der Musculus quadriceps femoris in Betracht. An der oberen Extremität wird mit gewisser Regelmäßigkeit der Musculus deltoideus von der Lähmung betroffen.

Schon im Beginn der Erkrankungen sind rein orthopädische Maßnahmen von Wichtigkeit, wie z. B. Ruhigstellung des ganzen Rumpfabschnittes durch ein Gipsbett oder sonstige geeignete Lagerung; nach Abklingen des akuten Stadiums Verhütung von Kontrakturbildungen durch Schienen, redressierende Maßnahmen und Massage; im späteren Verlauf handelt es sich darum, die Folgen der Lähmungen zu beseitigen oder wenigstens so zu bessern, daß eine möglichst vollkommene Gebrauchsfähigkeit der betroffenen Extremität erzielt wird. Um dies zu erreichen, gibt es die mannigfaltigsten Methoden, die entsprechend der Verschiedenheit der Krankheitsbilder ihre besondere Anwendung erfahren.

In einfacheren Fällen, z. B. bei Lähmungen einzelner Muskeln am Unterschenkel, wo es sich nur darum handelt, den Fuß, der beispielsweise bei Lähmung der Musculi tibiales in Equinovalgusstellung gehalten wird, eine zum Auftreten geeignetere Stellung zu gegen, werden nur besonders gearbeitete Schuhe in Verbindung mit Schienen, korrigierenden Pelotten und elastischen Zügen verordnet; in anderen Fällen kann die Orthopädie die Beweglichkeit im Lähmungsgebiet der Muskeln bis zu einem gewissen Grade dadurch wieder herstellen, daß z. B. die Sehne eines gesunden Muskels auf die Sehne des erkrankten Muskels überpflanzt wird, oder bei überwiegender Wirkung des Antagonisten eines gelähmten Muskels durch eine Sehnenverlängerung des Antagonisten ein gewisser Ausgleich geschaffen wird; diese Operation wird besonders häufig bei starker Kontraktur der Achillessehne ausgeführt.

Die beiden Operationen, die uns hier im besonderen beschäftigen sollen, sind die künstliche Schultergelenks- und Hüftgelenksversteifung. Ehe wir darangehen, die Operationen selbst und ihre Anwendungsweise zu beschreiben, wollen wir uns noch einmal die anatomischen Verhältnisse, und zwar zuerst am Schultergelenk und dann die Veränderungen, die durch Lähmung der einzelnen Muskeln hervorgerufen werden, klar machen.

Der wichtigste Muskel im Bereich des Schultergelenkes ist der Musculus deltoideus. Seine Funktion ist nach Duchenne die folgende: Er erhebt allein den Oberarm bis zur Horizontalen, ohne daß dabei die Mitwirkung des Supra-

spinatus z. B. erforderlich ist. Er entspringt vom lateralen Drittel der Klavikula, vom Akromion und der Spina scapulae, gegenüber der Insertionslinie des Trapezius und inseriert an der Tuberositas deltoidea humeri. Seine Innervation geschieht vom Nervus axillaris. Wie schon oben erwähnt, ist es gerade dieser Muskel, der sehr häufig von der Lähmung betroffen wird. Die Folge der Lähmung ist zunächst, daß der Oberarm nicht gehoben werden kann; dann aber kommt hinzu, daß, wenn der Musculus deltoideus funktionsunfähig ist, der Arm seiner Schwere und dem Zuge der funktionstüchtigen Muskeln folgend, nach abwärts sinkt und dadurch die Kapsel ihre Spannung verliert. Durch den dauernden Zug wird nun die schlaffe Kapsel immer mehr gedehnt, so daß die Funktion des Gelenkes vernichtet wird; so entsteht das sogenannte paralytische Schlottergelenk. Natürlich ist damit der Arm in seiner Gebrauchsfähigkeit stark gestört. Ein derartiges Schlottergelenk gibt ein typisches Bild ab und ist auf den ersten Blick zu erkennen. Die Schulterwölbung ist verloren gegangen; durch das Herabsinken des Oberarmkopfes entsteht eine Delle zwischen dem oberen Pol des Kopfes und dem Akromion; dieser Zwischenraum kann bis zu 3 und mehr Zentimeter betragen. Er entsteht dadurch, daß der Luftdruck die Weichteile zwischen das Akromion und den Humeruskopf nach innen drängt. Durch Druck von unten kann man den Oberarmkopf leicht reponieren. Da der Deltoideus atrophisch ist, kann man die knöchernen Teile des Schultergelenkes (Humeruskopf und Skapula) leicht unter der Haut palpieren. Der Arm hängt schlaff am Leib herab. Passiv kann man beim Schlottergelenk die ausgedehntesten Bewegungen vollführen; aktiv kann er überhaupt nicht gehoben werden. Außer der Deformität an der Schulterwölbung und der Gebrauchsunfähigkeit entsteht noch ein Zurückbleiben der ganzen Entwicklung der befallenen Teile; das Knochenwachstum bleibt zurück, der Arm wird dünner und kürzer, zyanotisch und atrophisch, wie bereits oben geschildert worden ist.

In den seltenen Fällen, wo der ganze Arm, sowohl Ober- und Unterarm, gelähmt ist, ist natürlich jede Operation zwecklos. In anderen Fällen kann durch Bandagen und Apparate der schädliche Zug des Arms an der Kapsel gemildert werden.

Uns interessieren hier aber nur solche Fälle, bei denen außer dem Musculus deltoideus nur wenig oder gar keine anderen Muskeln gelähmt sind. Der letztere Fall, daß eine isolierte Paralyse des Musculus deltoideus vorliegt, kommt allerdings ziemlich selten vor und wurde von Heine unter 158 Erkrankungen an spinaler Kinderlähmung nur zweimal beobachtet. Vor allem ist es für unsere Fälle von entscheidender Bedeutung, daß die Schulterblattmuskulatur vollständig und gut erhalten ist, daß also die Musculi trapezius, levator scapulae, rhomboideus major und minor von der Lähmung nicht betroffen sind. Denn diese Muskeln heben und drehen das Schulterblatt und darauf kommt es für uns an.

Wir kommen damit zu der ersten unserer Operationen, nämlich zur Schulterarthrodese.

Zunächst sollen noch einmal die Vorbedingungen zu diesem Eingriff wiederholt werden. Die Operation kommt dann in Frage, wenn der Musculus deltoideus gelähmt ist und die Schulterblattmuskulatur gut erhalten ist. Ferner müssen die übrigen Muskeln des Armes wenigstens zum größten Teil soweit

erhalten sein, daß die Gebrauchsfähigkeit im Ellbogen- und Handgelenk möglichst gut ist. Denn das Ziel der Operation ist, das Schultergelenk so zu versteifen, daß durch Bewegungen des Schulterblattes der Oberarm mitgenommen wird, um einer größeren Gebrauchsfähigkeit zugeführt zu werden.

Wohl allgemein anerkannt sind folgende Leitsätze: Man soll sich zur Schulterarthrodesenoperation nur entschließen, wenn

1. wir einem unzweifelhaft definitiven und unreparablen Lähmungszustand der Gelenkmuskulatur bei einem älteren Kinde gegenüberstehen;
2. der vorhandene Zustand der völligen oder fast völligen Lähmung und des Gelenkschlotterns den Gebrauch des Armes ausschließt;
3. Apparate (mit ihren gelenkfixierenden Möglichkeiten) wegen der Schwierigkeit eines festen Sitzes unangebracht sind und für den Kranken unerträglich werden.

Diese Operation wurde zuerst mittels Anfrischung der Knorpelflächen, Exstirpation der Gelenkkapsel und Silberdrahtnaht des Gelenkkörpers im Jahre 1879 von Albert ausgeführt, und zwar ohne Erfolg. Später wurde dann die Operation von J. Wolf und Karewski mit Erfolg wiederholt. Im Bd. 69 des Archivs für klinische Chirurgie berichtet Vulpius über 6 Fälle von günstig verheilten Schultergelenksversteifungen. Er stellt folgende Leitsätze auf:

> Keinesfalls soll die Operation vor Ablauf eines Jahres nach Eintritt der Lähmung vorgenommen werden, da innerhalb dieser Zeit noch eine Regeneration der gelähmten Muskeln möglich ist. Knöcherne Verwachsung der Gelenkenden ist natürlich am besten, jedoch kann die Operation auch dann noch als gelungen betrachtet werden, wenn eine feste fibröse Verwachsung eintritt.

Wir wollen nun, ehe wir die spezielle Operation beschreiben, einige allgemeine Bemerkungen über die Vorbereitungen zu einer chirurgisch-orthopädischen Operation, wie sie im Universitätsinstitut für Orthopädie von seinem derzeitigen Leiter Prof. Dr. Gocht eingeführt sind, vorausschicken. Zunächst über die Desinfektion der Operateure in der Kriegszeit. Da der Vorrat an Seife außerordentlich knapp ist und auch die Kliniken nicht mehr ausreichend versehen werden können, mußte man sich nach Ersatz umsehen. Dieser Ersatz wurde in Gestalt von Gips und neuerdings Bariumsulfat gefunden. Nach den Untersuchungen, die Prof. Gocht hat anstellen lassen (Bakteriologische Untersuchungen über eine neue Methode der Hände-Desinfektion mit Ausschaltung von Seifenwaschung nach Gocht von Karl Stahlschmidt), ist die Reinigung mit Gips oder Bariumsulfat ebenso vollkommen wie die mit Seife. Man bürstet also unter fließendem heißem Wasser 15 Minuten lang mit Bariumsulfat die Hände, reinigt gleichzeitig gründlich die Fingernägel und reibt dann 5 Minuten lang die Hände mit Alkohol ab. Inzwischen ist das Operationsfeld ausgiebig und in weitem Umfang mit Alkohol und Jodtinktur gereinigt worden. Der Tisch wird nun mit einem sterilen Tuch bedeckt und der Körper vorsichtig darauf gebettet. Um das Operationsfeld besonders zugänglich zu machen, wird unter den betreffenden Körperteil noch ein schmales, ca. 5 cm hohes Kissen gelegt, das selbstverständlich von dem sterilen Tuch mitbedeckt wird. Der Körper des Patienten wird dann ebenfalls mit sterilen Handtüchern

und zum Schluß mit einem Lochtuch bedeckt, das nur die zu operierende Partie freiläßt und mittels Tuchklammern an der Haut des Körpers befestigt wird. Die Operateure haben inzwischen sterile Mäntel und Zwirnhandschuhe angezogen, und die Operation kann vorgenommen werden.

Bei der Schulterarthrodesenoperation wird die kranke Schulter möglichst nahe an den Rand des Tisches gelegt und durch ein untergelegtes Kissen dem Operateur gut zugänglich gemacht. Eine Schwester ergreift zur Hilfeleistung unter der sterilen Bedeckung den kranken Arm, um auf Geheiß des Operateurs mit ihm Außen- und Innenrotationsbewegungen zu vollführen; der Arm muß also in leichter Abduktions- und mittlerer Rotationsstellung gehalten werden, während der Vorderarm im Ellbogengelenk rechtwinklig gebeugt und schräg nach oben gerichtet wird. Wird jetzt der Vorderarm nach vorn gesenkt, vollführt der Oberarm im Schultergelenk eine Innenrotationsbewegung; wird der Vorderarm mehr gehoben und nach hinten bewegt, rotiert der Oberarm gleichzeitig nach außen. Diese Bewegungen müssen später ausgeführt werden, um den Oberarmkopf von allen Seiten frei zugänglich zu machen. Zu Beginn tastet sich der Operateur die Schultergelenksgegend ab; man fühlt, da der Musculus deltoideus völlig atrophisch ist, deutlich das Akromion und das Tuberculum majus, die beiden wichtigsten Punkte für die Schnittführung, sowie den Gelenkspalt hindurch. Akromion und Tuberculum majus müssen sich in einer Linie befinden; der Oberarm muß also dementsprechend gehalten werden.

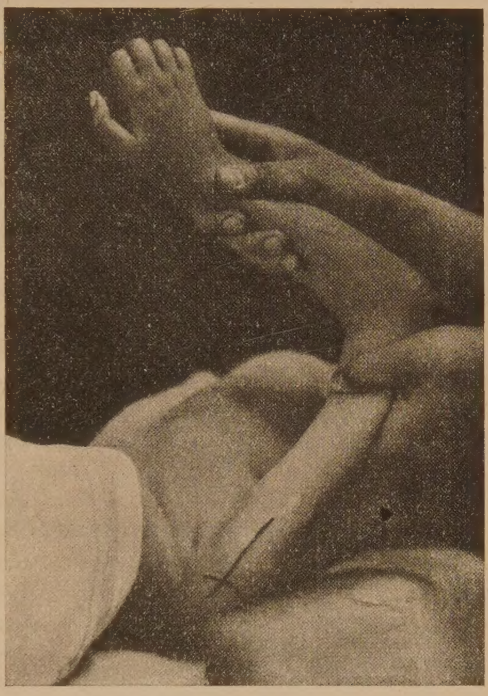

Abb. 1.

Der Hautschnitt, der von Prof. Gocht angegeben ist, beginnt über dem Akromion und verläuft in einer Länge von 10—12 cm über den Gelenkspalt und das Tuberculum majus (Abb. 1) am Oberarm nach abwärts; er durchschneidet die Haut und die Faszie. Während nun die Wundränder von den Assistenten mit scharfen Wundhaken auseinandergehalten werden, geht der Operateur stumpf durch den atrophischen Deltoideus bis zur Kapsel vor. Die Sehne des Musculus biceps wird freigelegt und mit einem stumpfen Haken vom Assistenten nach vorn aus dem Bereich des Operationsfeldes gezogen. Wenn jetzt die Schwester am Oberarm zieht, gibt die schlaffe Kapsel nach, der Humeruskopf wird aus seiner Pfanne gezogen und der Gelenkspalt wird sichtbar. Nun wird die Kapsel mit einem Längsschnitt gespalten und nach

beiden Seiten nahe ihrem Ansatz abgeschnitten. In der Ausdehnung des Schnittes werden noch die Weichteile möglichst weit vom Knochen losgelöst, der durch die vorhergeschilderten Außen- und Innenrotationsbewegungen frei zugänglich gemacht werden kann. Jetzt kann der Oberarmkopf durch die Weichteilwunde bequem nach außen luxiert werden. Mit einem starken Knorpelmesser wird der knorpelige Überzug des Kopfes ringsum in Scheiben entfernt, wodurch eine Reihe von Facetten entstehen. Ebenso wird die Gelenkpfanne, die ja durch das Herausluxieren des Kopfes zugänglich geworden ist, mit dem scharfen Löffel vom Knorpel befreit. Um nun eine besonders gute, knöcherne Verwachsung zwischen dem Schulterblatt und dem Oberarm zu erzielen, wird folgende Methode angewendet.

Das Tuberculum majus muß mit dem Akromion in nahe Beziehung gebracht werden; zu diesem Zweck wird von oben her das Tuberculum mit dem Meißel so vom eigentlichen Oberarmknochen abgehebelt, daß nur das periphere Ende im Zusammenhang mit dem Humerus bleibt, daß also sein zentraler Teil leicht abklappt (Abb. 2 und 3). Die Abhebelung muß ziemlich tief geschehen, damit das Tuberculum bei der Fixationsstellung weit über das Akromion geschoben werden kann. Nun muß auch das Akromion mit dem Knorpelmesser präpariert werden; auf der Unterfläche wird der knorpelige Überzug wund geschnitten, ebenso werden die nicht verknöcherten Schichten der oberen Fläche flach abgetragen, und zwar auf eine Strecke von ungefähr 2 cm vom lateralen Rand. Jetzt kann der Oberarm bis zur Wagerechten gehoben werden, und das Tuberculum majus wird über das Akromion geschoben. Ersteres muß soweit vom Humerus abgehoben sein, daß der Humeruskopf bequem in die Pfanne geführt werden kann und sich allseitig gut an die Pfannenwandung anlegt. Den Arm höher als bis zur Wagerechten zu führen und so zu fixieren empfiehlt sich nicht, weil dann der Humeruskopf in dieser Stellung mit der Skapula verwachsen und es dem Patienten nicht mehr möglich sein würde, den Arm in Berührung mit der seitlichen Brustwand zu bringen, weil die Skapula zu der nötigen übertrieben starken Rotationsbewegung nicht befähigt ist. Der Kapselrest und das Periost des Tuberculum majus wird nun mit einigen Seidennähten mit dem Periost des Akromions vernäht; dann wird die Kapsel verschlossen, die Weichteile ebenfalls mit einigen Seidenknopfnähten vernäht und zum Schluß die Hautwunde mit einer fortlaufenden Katgutnaht verschlossen. Die Hautwunde wird mit Jodtinktur betupft; die Umgebung mit einer Klebelösung, die aus gleichen Teilen Benzol und Kolophonium hergestellt wird, bestrichen und dann mit sterilen Mullplatten bedeckt.

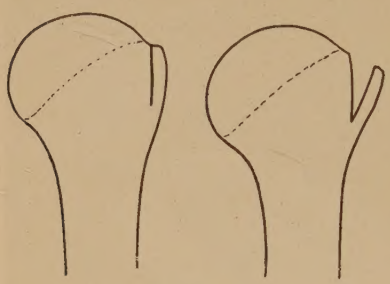

Abb. 2 und 3.

Nachdem nun die Operation vollendet ist, beginnt der zweite, mindestens ebenso wichtige Teil der Behandlung, nämlich die Fixierung des Schultergelenkes und Armes bis zur völligen Verknöcherung des Gelenkes. Gocht hat zu diesem Zweck eine Armschiene konstruiert, die hier beschrieben werden

soll (Abb. 4—7). Es ist eine Aluminiumschiene, die im rechten Winkel und etwas nach vorn gebogen ist; sie wird direkt dem Körper angepaßt; der Arm wird in wagerechter Haltung auf den einen Schenkel (a) gelegt, der auch im Ellbogengelenk gleichzeitig Bewegungen ermöglicht; der andere Schenkel (b) wird an die Rumpfseite angelegt; dieser Schenkel trägt an seinem unteren



Abb. 4.

Ende noch eine zweite gebogene Schiene (c), die den Rumpf des Patienten zur Hälfte umspannt. Der Vorteil eines solchen Schienenverbandes am Arm gegenüber einem Gipsverband besteht in seiner großen Leichtigkeit. Diese Schiene wird nun mit Zellstoff gut gepolstert und dann mit Mullbinden so fest und gut angewickelt, daß sie mehrere Wochen ohne Wechsel liegen bleiben kann. Um den Verband besser haltbar zu machen, werden noch einige Stärkebinden umgelegt. Falls nun der Wundverband an der Schulter gewechselt werden soll, kann einfach ein Fenster aus dem Stärkeverband ausgeschnitten werden, ohne daß die Schiene abgenommen wird. Das ist natürlich für die Ruhigstellung des Schultergelenkes von großer Wichtigkeit. Die Schiene bleibt nun vielleicht 4 Wochen liegen und wird dann abgewickelt. Bei dieser Gelegenheit werden einige passive Bewegungen mit dem Ellbogengelenk gemacht, um ein Steifwerden zu verhüten. Dann wird die Schiene neu angewickelt. Wenn die knöcherne Versteifung des Schultergelenkes vollkommen ist, was etwa 3 Monate nach der Operation der Fall ist, werden vorsichtig aktiv-passive Schulterblattbewegungen gemacht, die täglich wiederholt werden müssen; außerdem muß die ganze Schulterblattmuskulatur zweimal täglich massiert werden. Natürlich wird die Schiene während dieser Behandlung, die wieder 10—12 Wochen in Anspruch nimmt, dauernd getragen. Sie kann jetzt aber über der Kleidung getragen werden und wird mit einer elastischen Binde angewickelt. Zum Schluß der Behandlung muß den Patienten die Schiene abgewöhnt werden, indem sie



Abb. 5.

sie erst 2 Stunden täglich und dann länger fortlassen, bis sie überhaupt nicht mehr nötig ist. Der Erfolg besteht nun darin, daß der Oberarm, während er vorher schlaff herunterhing, mit Hilfe der Schulterblattmuskulatur leicht bis



Abb. 6.

mindestens zum rechten Winkel erhoben werden kann, und daß die Hand bei gut erhaltener Vorderarmmuskulatur bequem zum Munde oder zur Stirn geführt werden kann. Im folgenden sollen einige der zuletzt von Herrn Prof. Gocht operierten Fälle angeführt werden.

Abb. 7.

I. H. Regul (8 Jahre alt).

Im Alter von 1 Jahr erkrankte das Kind plötzlich unter fieberhaften Erscheinungen. Bald stellten sich Lähmungen am ganzen Körper ein, die sich jedoch wieder zurückbildeten, nur der linke Arm blieb gelähmt. Bei der Aufnahme in unserer Klinik ergab sich folgender Status:

Der ganze linke Arm ist zyanotisch, kalt anzufühlen und atrophisch.

Das knöcherne Relief der Schultergegend tritt deutlich zutage. Die Bewegungen der Finger und im Handgelenk sind frei und gut erhalten.

Pronationsbewegungen und Supinationsbewegungen im Vorderarm geschwächt, aber möglich.

Biceps funktionsfähig, aber geschwächt.

Musculus triceps und Musculus deltoideus sind gelähmt, der Arm kann im Schultergelenk nicht bewegt werden.

Schulterblattmuskulatur gut erhalten.

9. 2. 17. Schultergelenksarthrodesenoperation. Schienenverband.

19. 2. 17. Wundverbandswechsel. Gute Heilung der Wundnaht.

23. 2. 17. Nochmaliger Wundverbandswechsel und Besichtigung der Wundnaht.

6. 3. 17. Verbandwechsel der Schiene; einige passive Bewegungen im Ellbogengelenk ausgeführt.

21. 3. 17. Verbandwechsel. Das Gelenk ist fest verknöchert. Beginn mit Massage und aktiv-passiven Übungen.

26. 4. 17. Die Hand kann bereits mit Leichtigkeit zum Munde erhoben werden.

27. 12. 17. Bei der Nachbesichtigung völlige Versteifung im Schultergelenk. Der Arm wird mit der Schultermuskulatur gehoben, die Hand kann bis zur Stirnhöhe erhoben werden.

II. Erna Strauß (7 Jahre alt).

Im Alter von 5 Jahren an Kinderlähmung erkrankt; zur Zeit besteht nur eine Lähmung des linken Armes. Der ganze linke Arm ist atrophisch und hängt schlaff im Schultergelenk herab.

Der Humeruskopf aus der Pfanne nach vorne luxiert; läßt sich leicht reponieren.

Der Musculus deltoideus ist gelähmt.

Bizeps- und Trizepswirkung sehr schwach, aber vorhanden.

Leichte Fingerbewegungen ausführbar.

Die Wirkung der Musculi flexor carpi radialis und ulnaris fehlt.

Schulterblattmuskulatur gut erhalten.

16. 1. 17. Arthrodese des linken Schultergelenkes. Abduktionsschienenverband.

26. 1. 17. Verbandwechsel mit Wundfenster.

23. 11. 17. Neuanlegen der Abduktionsschiene.

23. 3. 17. Beginn mit Massage und gymnastischen Übungen.

23. 4. 17. Der Verband ab. Der Arm kann gutgehoben werden.

12. 6. 17. Die Schiene wird weggelassen; das Schultergelenk ist versteift; der Arm wird gut gehoben.

21. 9. 17. Voller Erfolg; Schultergelenk völlig fest; gute Bewegungen.

III. Hans Burow (3 Jahre alt).

Mit $^1/_2$ Jahr Kinderlähmung. Lähmung im Bereich der rechten Schulter. Seit 2 Jahren mit Elektrisieren behandelt.

Rechte Schultergegend atrophisch; der Arm kann aktiv im rechten Schultergelenk nicht bewegt werden.

Der Musculus deltoideus vollkommen gelähmt.

Der Oberarm läßt sich leicht subluxieren.

Die Schulterblattmuskulatur ist wirksam, ebenso die Armmuskulatur.

31. 5. 16. Operation.

7. 6. 16. Wechsel des Wundverbandes.

13. 7. 16. Die Schiene wird abgenommen (einige aktiv-passive Bewegungen im Ellbogengelenk) und wieder neu angewickelt.

1. 9. 16. Beginn mit Übungen und Massage. Das Gelenk ist vollständig fest.

18. 10. 16. Behandlung abgeschlossen. Der Arm kann gut bis zur Stirn erhoben werden.

IV. Paula Zielisch ($18^1/_2$ Jahre alt).

Im Alter von 4 Jahren an Kinderlähmung erkrankt. Der ganze linke Arm ist von der Lähmung betroffen und hängt schlaff am Körper herab.

Gelähmt sind: Musculus deltoideus, die Flexoren am Vorderarm, der Musculus triceps.

Erhalten, wenn auch geschwächt: Musculus biceps, Extensor digitorum communis, Extensor carpi ulnaris; Lumbricalis II und III.

Am Schulterblatt ist die ganze Muskulatur bis auf den Musculus infraspinatus gut erhalten.

Aktive Bewegungen im Schultergelenk sind unmöglich.

18. 10. 16. Arthrodesen-Operation.

27. 10. 16. Wundverbandwechsel im Fenster. Primäre Heilung der Wundnaht.

17. 11. 16. Verbandwechsel der Abduktionsschiene.

12. 1. 17. Die Hand kann schon bis zur Nase erhoben werden. Die Schiene wird noch weiter getragen.

19. 2. 17. Der Arm wird im Schultergelenk leicht bis zum rechten Winkel gehoben; Schultergelenk fast versteift. Die Schiene wird schon stundenweise fortgelassen. Tägliche Übungen werden begonnen. Im April wird Patientin aus der Behandlung entlassen. Die Operation hat einen vollen Erfolg erzielt.

Wir kommen nun zu der zweiten Operation, die uns hier beschäftigen soll, zur Arthrodese im Hüftgelenk. Wie an der oberen Extremität, so entsteht auch an der unteren Extremität bei der spinalen Kinderlähmung ein Schlottergelenk, wenn die Hüftmuskeln gelähmt sind. Wenn nun das Hüftgelenk künstlich versteift wird, so kann das Bein mit Hilfe des Beckens vorwärts bewegt werden und wird dadurch wieder gebrauchsfähig. Der Zweck der Operation ist erstens, den Patienten für die Zukunft trotz der schweren Lähmungserscheinungen vom dauernden Tragen des Schienenhülsenapparates resp. von der Feststellung im Hüftgelenk frei zu machen, zweitens zu verhüten, daß nachträglich eine Lähmungsluxation entsteht. Um dem Hüftgelenk einen besonders guten Halt zu geben, ist es aber angebracht, eine Zeitlang nach der Operation noch einen Schienenhülsenapparat tragen zu lassen, der dann später fortgelassen werden kann.

Die Vorbereitungen zu dieser Operation sind die üblichen und bei der Schulterarthrodese schon beschrieben worden. Wegen der Lage des Operationsfeldes in der Nähe der Genitalien müssen aber noch besondere Vorbereitungen getroffen werden. Erste Bedingung ist natürlich, daß Blase und Mastdarm völlig entleert sind. Da es aber möglich ist, daß während der Operation eine unwillkürliche Entleerung eintritt, muß man das Operationsfeld vor Beschmutzung, besonders mit Urin, schützen. Man näht zu diesem Zweck bei Knaben die diesseitige Skrotumhälfte nach der gegenüberliegenden Bauchseite; bei Mädchen näht man entsprechenderweise die diesseitige große Schamlippe nach der gegenüberliegenden unteren Bauchseite, um dadurch die Vulva zu verschließen. Das Operationsfeld wird auch hier in der üblichen Weise gründlich mit Alkoho und Jodtinktur gereinigt. Das Hüftgelenk der kranken Seite wird auf ein schmales Kissen etwas erhöht gelegt. Eine Schwester ergreift dann das Bein und hält es in rechtwinklig abduzierter Stellung bei Außenrotation des Oberschenkels.

Zunächst palpiert sich der Operateur nun die Gegend des Hüftgelenkes ab; er fühlt den Kopf, Pfannenrand sowie den Schenkelhals und sucht den Musculus adductor longus und den Musculus gracilis auf, um in der Spalte zwischen diesen Muskeln in die Tiefe zu dringen. Der Hautschnitt beginnt also 2—3 cm medial vom Schenkelkopf und verläuft in einer Länge von ungefähr 10—12 cm in dieser Spalte. Die Schnittführung ist von Gocht angegeben und liegt ungefähr parallel, etwas weiter medial von der zuerst von Ludloff angegebenen (Abb. 8). Die Faszie wird durchschnitten und dann werden die Wundränder von dem Assistenten mit scharfen Wundhaken auseinander gehalten, während der Operateur nun stumpf und ohne Blutung, da die großen Gefäße bei dieser Lagerung mehr lateral liegen und nicht berührt werden, in die Tiefe vordringt, bis er die Kapsel erreicht. Nachdem nun die Weichteile nach beiden Seiten hin etwas zurückgedrängt sind, kann die Eröffnung der

Kapsel erfolgen. Durch Zug am Oberschenkel entfernt sich der Kopf vom Pfannengrund, da die Kapsel schlaff ist, und man kann den klaffenden Gelenkspalt fühlen. Die Kapselgefäße, deren Verlauf man deutlich überblicken kann, werden mit Gefäßklemmen gefaßt und sofort unterbunden, da stärkere Blutungen, die gerade hier häufig auftreten, vermieden werden sollen, um das Operationsfeld möglichst sauber und übersichtlich zu halten. Nun kann die Kapselwand durchschnitten werden, und zwar geschieht dies mit einem Längsschnitt und je einem rechtwinkelig daraufgesetztem Querschnitt. Um sich den Zugang zum Gelenk noch bequemer zu machen, ist es oft nötig, am Limbus cartilagineus entlang die Kapsel abzutragen. Dadurch wird das am oberen Pol des Femurkopfes ansetzende Ligamentum teres sichtbar; dieses wird an seiner Ansatzstelle vom Oberschenkelkopf abgeschnitten. Nun drängt die

Abb. 8.

Schwester, die das Bein hält, dasselbe nach oben und luxiert dadurch den Oberschenkelkopf durch den Hautschnitt nach außen.

Nun beginnt die Anfrischung des Gelenkkopfes. Durch Ein- und Auswärtsrotieren des Oberschenkels kann der Kopf dem Operateur von allen Seiten zugänglich gemacht werden; so wird die Knorpelfläche ringsherum, ganz besonders an den medialen, oberen und lateralen Teilen mit einem Periostmesser entfernt. Dann wird das Ligamentum teres auch in der Gelenkpfanne abgeschnitten und auch diese mit einem scharfen Löffel vom Periost befreit. Nun wird die entstandene Höhle ausgetupft und sauber gemacht. Damit ist die eigentliche Operation beendet; der Oberschenkelkopf wird wieder in die Pfanne zurückgebracht, das Bein in etwas abduzierter Stellung gehalten und die Naht kann beginnen. Zuerst wird mit einigen Seidenfäden die Kapsel wieder verschlossen; die Fäden müssen gut angezogen und fest verknotet werden, da die Spannung eine ziemlich große ist. Dann wird die Muskelfaszienschicht ebenfalls mit Seidenknopfnähten gut verschlossen und zum Schluß die Hautwunde mit einer fortlaufenden Katgut-Naht verschlossen. Der Vorteil der

Katgut-Naht ist nun der, daß der Gipsverband ohne Rücksicht auf die Wundversorgung lange Zeit liegen bleiben kann, ein Vorteil, der im Hinblick auf die Ruhigstellung des operierten Gliedes, besonders bei Kindern, nicht zu unterschätzen ist. — Die Umgebung der Wunde wird dann mit Karbolwasser vom Blutgerinnsel befreit und die Wundnaht selbst mit Jodtinktur betupft. Die Umgebung wird mit Klebelösung bestrichen und steriler Verbandstoff aufgeklebt. Dann wird nach vorheriger guter Polsterung mit Zellstoff ein Gipsverband angelegt, der vom Becken bis zur Fußspitze reicht und das Hüftgelenk in leichter Abduktions- und Beugestellung für einige Monate bis zur völligen Verwachsung feststellt. Die Abduktionsstellung dient zur Ausgleichung der vorhandenen Verkürzung des infolge der Lähmung in seinem Längenwachstum zurückgebliebenen Beines; die leichte Beugestellung soll ein bequemes Sitzen und ein Erreichen des Fußes, z. B. zum Schuhanziehen, ermöglichen. Der Fuß wird in einer der Verkürzung entsprechenden Spitzfußstellung eingegipst. Zur Besichtigung und Versorgung der Wunde wird ein Fenster in den Gipsverband geschnitten. Wenn nach 6—8 Wochen ungefähr der erste Gipsverband schadhaft geworden ist, wird er abgeschnitten, ein Gipsabdruck für den Schienenhülsenapparat, der später noch getragen werden soll, gemacht und dann ein neuer Verband angelegt, der, falls er gut und sorgfältig gehalten wird, bis zum Schluß der Behandlung liegen bleiben kann, andernfalls noch einmal gewechselt wird. Wenn dann nach 3 Monaten ungefähr die feste Verwachsung der angefrischten Gelenkteile eingetreten ist, wird der Gipsverband abgenommen und die inzwischen angefertigte Lederhülse mit Beckengurt bei freibleibendem Kniegelenk angelegt, die auch noch ca. 3 Monate getragen werden soll. Dann ist gewöhnlich das Hüftgelenk völlig verknöchert; doch kommt es an der unteren Extremität bisweilen vor, daß die Verknöcherung ausbleibt und man sich mit einer festen fibrösen Verwachsung zufrieden geben muß. Eine gymnastische Nachbehandlung ist bei den Hüftarthrodesen nicht nötig. Zum Schluß sollen auch bei dieser Operation einige Krankengeschichten aus der Gochtschen Klinik ein Bild von dem Verlauf der Behandlung geben.

I. Elise Hoeck (4 Jahre alt).

Mit einem Jahr erkrankte das Kind an Kinderlähmung, die das rechte Bein betraf.
Untersuchungsbefund: Das Kind kann überhaupt nicht laufen.
Rechtes Bein im Knie- und Hüftgelenk gebeugt.
In Rückenlage steht es in stärkster Abduktion und Außenrotation.
Gelähmt sind alle Muskeln am Bein bis auf den Bizeps, ebenso am Fuß bis auf die kleinen Zehenbeuger.
21. 11. Hüftarthrodesen-Operation; Gipsverband in leichter Abduktions- und Flexionsstellung.
28. 12. Wechsel des Gipsverbandes.
5. 2. Gipsabguß. Neuer Gipsverband bis Mitte Unterschenkel zum Gehen.
29. 3. Gipsverband-Abnahme. Apparat erhalten.
Mai 1917. Hüfte fest, Kind geht gut. Nachbesichtigung 15. November. Vollkommener Erfolg der Operation. Die Hüfte ist vollständig verknöchert. Der Beckengurt kann entfernt werden.

II. Maria Lisch (5 Jahre alt).

Seit ca. 2 Jahren Lähmung im Bereich des linken Beins. Das Kind trägt einen Schienenhülsenapparat mit Beckengurt. Alle Muskeln am linken Hüftgelenk, Bein und Fuß gelähmt mit Ausnahme der kurzen Zehenbeuger.

11. 5. Arthrodese im linken Hüftgelenk, Gipsverband.
30. 6. Erster Gipsverbandwechsel.
30. 7. Zweiter Gipsverbandwechsel. Gipsabdruck zum neuen Schienenhülsenapparat.
22. 9. Gipsverband abgenommen. Apparat angelegt.
29. 11. Die Hüfte ist vollkommen verknöchert, so daß der Beckengurt weggelassen werden kann.

III. Herta Schlawe (8 Jahre alt).

Mit $5^1/_2$ Jahren Kinderlähmung.

Gegenwärtiger Befund: Der rechte Fuß steht in Spitzfußstellung.

Die Fuß- und Zehenmuskulatur vollständig gelähmt.

Der Musculus quadriceps am rechten Oberschenkel gelähmt. Die Beuger (Musculus semitendinosus und semimembranosus) funktionieren etwas.

Hüft- und Gesäßmuskulatur vollkommen gelähmt.

Das Kind geht mit starker Lordose, da infolge Kontraktur der „Spinamuskeln" das rechte Bein im Hüftgelenk nicht genügend gestreckt wird.

25. 2. 16. Tenotomie der Spinamuskeln, Gipsverband in abduzierter gestreckter Stellung als Vorbehandlung.

Nach mehreren Verbänden am 1. Mai Arthrodese im Hüftgelenk. Gipsverband.

27. 7. Gipsverbandwechsel, Gipsabdruck zum Schienenhülsenapparat.

11. 10. Abnahme des Verbandes, Apparat erhalten.

Im Januar 1917 wird der Beckengurt entfernt, da eine vollkommene Verknöcherung des Hüftgelenkes eingetreten ist. Der übrige Teil des Schienenhülsenapparates muß wegen der Lähmung der übrigen Bein- und Fußmuskeln weitergetragen werden.

Die Dissertation ist im Kgl. Universitäts-Institut für Orthopädie unter Leitung von Prof. Dr. Gocht ausgearbeitet worden.

Ich gebe die eidesstattliche Versicherung ab, daß ich mich weiter keines fremden Rates bedient habe.

Lebenslauf.

Verfasser dieser Arbeit, Kurt Immelmann, evangelischer Konfession, wurde am 29. 5. 1893 zu Stendal, Prov. Sachsen, als Sohn des praktischen Arztes Dr. med. Max Immelmann geboren.

Er besuchte vom Jahre 1902—1911 das Kgl. Joachimstalsche Gymnasium zu Berlin-Wilmersdorf und bestand dort am 28. 2. 1911 das Abiturientenexamen.

Er studierte in München, Freiburg, Berlin; bestand im Jahre 1914 das Tentamen physicum in Berlin.

Am 15. 8. 1916 begann er in Berlin das Staatsexamen, das er am 31. 10. 1916 mit der Zensur „Gut" vollendet hat.

Als Famulus ist er in der Kinder-Klinik der Kgl. Charité unter Leitung von Herrn Geh. Medizinalrat Czerny und in der 1. Medizinischen Klinik unter Leitung von Herrn Geh. Medizinalrat His tätig gewesen.

Nach dem Staatsexamen ist er als Assistent bei Herrn Prof. Gocht eingetreten. 4 Monate lang hat er sich in der 1. medizinischen Universitäts-Poliklinik mit innerer Medizin beschäftigt.

Druck der Universitätsdruckerei H. Stürtz A. G., Würzburg.